Lane Medical Library 1938

Aus dem Pathologischen Institut der Universität Göttingen
Direktor: Prof. Dr. Georg B. Gruber

# Ueber juvenile Mesaortitis luica.

---

Inaugural-Dissertation

zur

Erlangung der Doktorwürde

bei der

Hohen Medizinischen Fakultät

der

Georg-August-Universität in Göttingen

vorgelegt von

**Karl Schulte,**
approb. prakt. Arzt aus Kassel.

DRESDEN und LEIPZIG 1930
Theodor Steinkopff, Verlagsbuchhandlung

Gedruckt mit Genehmigung
der
Medizinischen Fakultät der Universität Göttingen

---

Referent: Prof. Dr. Georg B. Gruber.

Die Arbeit erscheint in der **Zeitschrift für Kreislaufforschung** (zugleich Fortsetzung des Zentralblatt für Herz- und Gefäßkrankheiten), XXII. Jahrg. (1930). Herausgegeben von Prof. Dr. **Ed. Stadler, Plauen i. V.,** und Prof. Dr. **Bruno Kisch, Köln a. Rh.** (Verlag von **Theodor Steinkopff,** Dresden und Leipzig.)

Es gibt Krankheiten, die ein bestimmtes Lebensalter bevorzugen, und die ein besonderes Interesse gewinnen, wenn sie außerhalb dieses Prädilektionsalters auftreten. Allein diesem Umstand wohl verdankt das unten beschriebene Präparat, daß es 1884 der Sammlung des Göttinger pathologischen Institutes unter der — rein beschreibenden — Diagnose Endaortitis nodosa einverleibt wurde, welche auf atheromatöse Veränderungen bezogen wurde. Derartige Veränderungen waren eben bei einem 13jährigen Knaben ganz ungewöhnlich. Bemerkenswert ist weiterhin, daß wir heute allein schon nach dem makroskopischen Bild zu einer bestimmteren Diagnose kommen als damals.

Es handelt sich um Herz und Aorta eines 13jährigen Knaben; die nach dem makroskopischen Aussehen 1884 gestellte Diagnose „Endaortitis nodosa“ sagt nur, daß die Innenwand der Aorta zirkumskripte Knotenbildungen — Nodi — aufwies, ohne dabei weiter auf die Aetiologie dieser Veränderungen einzugehen. Man rechnete sie zum größten Teil zur Atheromatose, wußte wohl auch, daß sie bei anderen Krankheiten, besonders der Lues, häufig gefunden würden, war sich aber sonst über ihre Natur im Unklaren. Diese Beobachtung, makroskopisch-sichtbarer Aortenveränderungen bei einem Kinde, beansprucht heute noch ein ebenso großes Interesse wie früher. Es soll deshalb versucht werden, ob es möglich ist, die Aetiologie dieser Veränderungen zu klären.

## Krankengeschichte:

13jähriger Knabe. Seit 4 Jahren rechtsseitige Hernia inguinalis. Eingeliefert in die hiesige chirurgische Universitätsklinik wegen Inkarzeration des Bruchs Dezember 1884. Sofortige Resektion des nekrotischen Darmteils, Anlegung eines Anus praeternaturalis. Nach 3 Wochen Exitus unter Symptomen einer diffusen Peritonitis und Darmstenose unter höchstgradigstem Kräfteverfall, nachdem der Versuch einer Darmnaht mißglückt war. Über Familien- und sonstige Anamnese ist nichts bekannt. Die am folgenden Tage vorgenom-

mene Sektion bestätigte die chirurgischerseits vermutete Diagnose; als Nebenbefund wurde erhoben:

„Im sehr weiten Anfangsteil der Aorta zeigt die Intima in großer Ausdehnung eine unregelmäßige, hügelige, höckerige Verdickung; die verdickten Teile sehen größtenteils hellgrau aus, hier und da aber ist auch eine gelbliche Trübung (Atherom) zu bemerken. Die übrigen Aortenabschnitte sind unverändert. Endaortitis im aufsteigenden Teil."

Zu diesem makroskopischen Befund will ich noch folgendes ergänzend anfügen:

Die Aortenklappen sind vollkommen unverändert und zart. Auch die Conorararterien sind nicht in die Veränderungen einbezogen. Die oben beschriebenen Veränderungen beginnen direkt oberhalb der Klappen und reichen nur bis an den Bogen der Aorta, wo sie mit ziemlich scharfer Grenze gegen die normale Aorta abschließen (Abb. 1). Hervorzuheben ist noch, daß sich die oben erwähnten

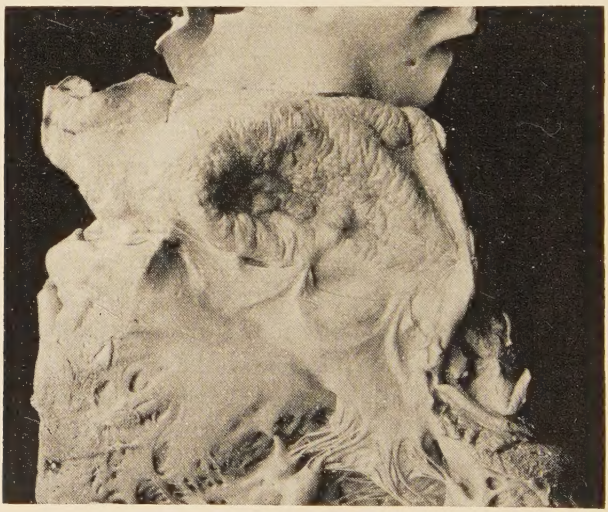

Abb. 1. Schwielige Mesaortitis in der Aorta ascendens dicht über den Klappen beginnend. Aorta descendens frei.

Höcker als derbe, buckel- und leistenartige Erhebungen darbieten, zwischen denen man scharf begrenzte, tiefe Einziehungen erkennen kann. Es sind ferner nirgends Zeichen einer wandständigen Gerinnselbildung oder Substanzverluste der Intima zu erkennen.

Jetziger mikroskopischer Befund: Die Schnitte wurden mit Hämatoxylin-Eosin, nach van Gieson und mit Elasticafarbe gefärbt. Sudanfärbung zwecks Fettnachweises ergab negativen Befund.

Die Aorta ascendens, die an zahlreichen Stellen untersucht wurde, zeigt im wesentlichen überall das gleiche Bild: Die Intima überzieht die Buckel und Einziehungen vollkommen glatt, gröbere Defekte oder atheromatöse Geschwüre sind nirgends zu sehen. Ebenso fehlen Einlagerungen von Kalk oder Cholesterin-

afeln vollkommen. Das subintimale Bindegewebe ist sehr stark verdickt, es bertrifft an den Stellen der buckligen Vorwölbungen die Dicke der Media um das oppelte. Es ist im ganzen ein kernarmes Bindegewebe mit ziemlich straffen asern, das in der Tiefe der Einziehungen schwielig geschrumpft erscheint. ieses Gewebe geht ohne scharfe Grenzen in die inneren Schichten der Media ber. Man erkennt in dieser Zone zwischen den fibrösen Fasern mehr oder minder hlecht färbbare Reste von glatten Muskelfasern. Media: Hier sind die schwerten Veränderungen zu finden. Schon bei schwacher Vergrößerung fällt besonders bei Elasticafärbung auf, daß die elastischen Gewebssysteme zum Teil zerrissen nd zerbrochen sind. Diese Veränderungen erstrecken sich stellenweise nur auf inzelne Lagen der elastischen Membranen, an anderen Stellen ist das elastische ystem der Media in ganzer Dicke unterbrochen (Abb. 2). An diesen stark

Abb. 2. Aorta ascendens. Starke Bindegewebsvermehrung in der Subintima. Verklumpung und Durchbrechung der elastischen Systeme der Media. Verbreiterung der Adventitia (Lupenvergrößerung, Elastikafärbung).

eschädigten Stellen sind die Reste des elastischen Gewebes durch neugebildetes Bindegewebe noch weiter zersprengt. Die zerrissenen elastischen Membranen ind zum Teil verklumpt und lassen ihren Aufbau aus einzelnen Fasern nicht mehr eutlich erkennen, sondern scheinen im ganzen aus größeren Bröckeln und rümmern elastischen Materials zu bestehen (Abb. 3). Manche dieser herausebrochenen Mediaanteile erweisen sich als vollständig nekrotisch, die Kerne ehmen keine Färbung mehr an und in van Gieson-Präparaten lassen sich die indegewebigen Septen zwischen den Muskelbündeln und elastischen Netzen er Media nicht mehr nachweisen, sondern die ganzen Gewebsbezirke nehmen einen schmutzig gelbbraunen Farbton an. Einzelne dieser Bezirke zeigen bei Hämatoxylin-Eosin-Färbung eine intensivere Blaufärbung, die wohl durch Ablagerung organischer Kalkverbindungen bedingt sein dürfte. Das oben erwähnte Bindegewebe, das zwischen den Mediaelementen besonders an den Stellen der vollkommenen Durchbrechung derselben und in der Umgebung der nekrotischen Anteile zur Entwicklung gekommen ist, zeigt sich teils als ein kernarmes, kallöses Gewebe von gleichem Bau wie das Bindegewebe der Subintima, z. T. erscheint

es als ein junges, faserarmes, spindelzelliges Granulationsgewebe. Die letztere Form des Bindegewebes sieht man besonders in der Umgebung der Gefäße, die in großer Zahl senkrecht von außen nach innen alle Schichten der Media



Abb. 3. Aorta descendens. Subintima kaum angedeutet. Wohlerhaltene elastische Media. Schmale Adventitia (Elastikafärbung, gleiche Vergrößerung wie Abb. 2).

durchbrechen und teilweise bis in die Subintima reichen. In der Umgebung kleinerer Gefäße sieht man auch spärliche, seltene herdförmige, meist mehr streifig angeordnete Ansammlungen von Lymphozyten und Plasmazellen zwischen den oben erwähnten spindelförmigen Bindegewebszellen (Abb. 4). Die



Abb. 4. Verklumpte und zersplitterte elastische Membranen. In der Mitte ein Bezirk von kernarmen Bindegeweben in der Media (Elastikafärbung).

Adventitia ist beträchtlich verdickt, sie besteht aus derbem, kernarmen Bindegewebe und zeigt in ihren mediawärts gerichteten Lagen zarte, elastische Fasernetze, die auch an den Stellen der vollkommenen Mediadurchbrechung einen

ungestörten Verlauf zeigen und deren Elemente Verklumpungen oder Zersplitterungen nirgends erkennen lassen. Die Gefäße der Adventitia zeigen teilweise eine beträchtliche Wandverdickung mit Verengerung des Lumens (Abb. 5). Diese Verdickung wird einerseits durch eine Wucherung des subintimalen Bindegewebes, anderseits durch eine Aufsplitterung der elastischen Anteile der Media und durch Bindegewebsvermehrung zwischen denselben hervorgerufen. Infiltrate sind in der Adventitia weder in der Umgebung der Gefäße noch in denen der Gefäßnerven wahrzunehmen.



Abb. 5. Gefäßreiches Granulationsgewebe mit geringen perivaskulären Zellansammlungen in den inneren Schichten der Media und Subintima (im Bild oben). Hämatoxylin-Eosin-Färbung.

Aorta descendens: Das histologische Bild stimmt mit dem makroskopischen Aussehen überein. Die Intima ist glatt, ein subintimales Bindegewebe ist eigentlich überhaupt nicht vorhanden, wie dies dem normalen Zustand eines Individuums dieses Alters entspricht. Es grenzen also direkt die elastisch-muskulären Lagen der Media an die Intima. Die elastischen Elemente sind unverändert, Zersplitterungen und Verklumpungen sind nirgends zu sehen. Auch die glatte Muskulatur zeigt regelrechtes Verhalten. Gefäße, Infiltrate oder bindegewebige Herde sind in der Media nirgends erkennbar. Nur in den äußeren Lagen der Media sieht man die Endverzweigungen der unveränderten Vasa vasorum. Die Adventitia besteht aus wenigen Lagen eines ziemlich lockeren Bindegewebes mit spärlich elastischen Fasern, auch hier fehlen entzündliche oder narbige Veränderungen vollkommen (Abb. 6).

Herz: Es werden Stücke von der Wand des linken Ventrikels, vom Septum ventriculorum und vom vorderen Papillarmuskel des linken Ventrikels unter-

sucht. Sie zeigen alle das gleiche Bild: Die Herzmuskelfasern besitzen gut färbbare Kerne. Ihre Querstreifung ist deutlich, degenerative Veränderungen sind nicht erkennbar. Das interstitielle Bindegewebe ist stellenweise etwas aufgelockert, es enthält in manchen Teilen vielleicht etwas mehr spindelige Kerne als gewöhnlich. Die Gefäßzweige des Herzmuskels sind ebenso wie die Nerven völlig unverändert. Entzündliche Infiltrate oder bindegewebige Narben sind hier nirgends erkennbar.

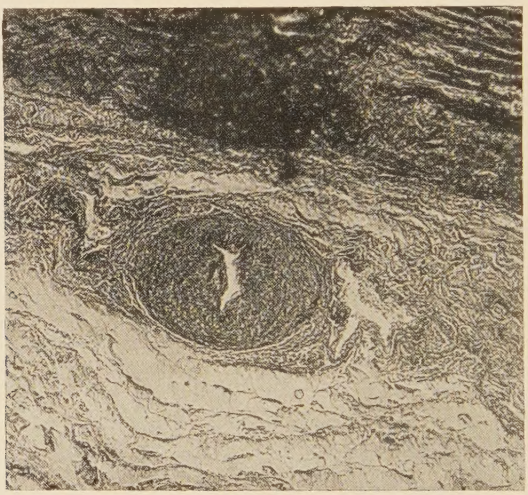

Abb. 6. Kleine Arterie in der Adventitia der Aorta ascendens mit starker Wandverdickung und Verengerung der Lichtung (Elastikafärbung).

Kurz zusammengefaßt: Die Sektion bei einem 13jährigen Knaben, der bei sonst unbekannter Anamnese 4 Wochen nach einer Darmresektion wegen eingeklemmten Bruches an diffuser Peritonitis gestorben war, ergibt als Nebenbefund folgende Veränderungen der Aorta:

Makroskopisch findet sich in der spindelförmig erweiterten Aorta ascendens Verdickung der Wand mit unregelmäßig buckeligen Auftreibungen von hellgrauer Farbe neben grubigen und faltigen Vertiefungen; die Veränderungen beginnen dicht über den Aortenklappen, um nach ungefähr handbreiter Ausdehnung im aufsteigenden Aortenteil ziemlich unvermittelt gegen die normale Aortenstruktur ihren Abschluß zu finden.

Mikroskopisch ist im veränderten Gebiet das elastische System der Media stark geschädigt oder nekrotisch, es ist durchbrochen von zum größten Teil kallösem Bindegewebe, in der Umgebung der Gefäße hat dieses jedoch auch den Charakter eines jungen, spindelzelligen Granulationsgewebes. In der Umgebung der Gefäße, die in großer Zahl senk-

echt alle Schichten der Media durchbrechen, finden sich spärlich Lymhozyten- und Plasmazellenhäufungen.

Die verdickte Adventitia besteht aus derbem, kernarmen Bindewebe und läßt nirgends Nekrosen erkennen. Ihre Gefäße sind teilweise beträchtlich verdickt mit Verengerung des Lumens. Unter der Intima, die glatt ist und keine atheromatösen Veränderungen noch thrombotische Auflagerungen erkennen läßt, hat sich ein breites, kernarmes Bindegewebe gebildet, das in den makroskopisch erkennbaren Trüben schwielig geschrumpft erscheint. Es geht ohne scharfe Grenzen in die Media über. —

Nach dem gesamten makroskopischen und mikroskopischen Bild zu urteilen, stehen also nicht die Intimaprozesse im Vordergrund der Aortenerkrankung, sondern die Veränderungen in der Media. Man wird infolgedessen nicht fehlgehen, wenn man den Prozeß anstatt ihn „Endaortitis“ zu bezeichnen als eine Mesaortitis charakterisiert, bei der die Neubildung von Bindegewebe die größte Aufmerksamkeit beansprucht, die also produktiver Natur ist. Diese Mesaortitis productiva steht bereits in einem ziemlich ausgeheilten Stadium, die für sie in den Anfangsstadien bezeichnenden Infiltrationsherde finden sich nur noch an ganz wenigen Stellen. Für die Diagnose einer Mesaortitis productiva spricht ebenfalls der Befund der Intima, die gar keine regressiven Erscheinungen und weder makro- noch mikroskopisch thrombotische oder verruköse Auflagerungen zeigt, sondern nur Bindegewebsneubildungen mit Verdickung; ebenso spricht dafür das Verhalten der Adventitia, in der Wandverdickung der Vasa nutritiva neben Sprossung dieser Gefäße die hauptsächlichsten pathologischen Veränderungen bilden.

Als Ursache der Mesaortitis productiva wird heute allgemein die Lues angesehen. Der ätiologische Zusammenhang zwischen ihr und diesem Krankheitsbild wurde zuerst von Döhle (9) 1885 beschrieben. 1895 suchte derselbe Autor an zwei weiteren Fällen seine Ansicht von der spezifischen Natur der Mesaortitis zu erhärten. Während noch in den folgenden Jahren dieser Standpunkt sehr umkämpft war (Baumgarten (1), Beneke (3), Heller (15), Straub (33), setzte sich in dem nächsten Jahrzehnt unter der Fülle des Beweismaterials die Döhle'sche Ansicht doch durch, und es kam allmählich zu einer scharf umschriebenen Darstellung der Mesaortitis syphilitica, wie wir sie z. B. bei Hans Chiari (8), Benda (2) und Gg. B. Gruber (13) 1914 antreffen. Dazu mag weniger die Entdeckung des Syphiliserregers und sein mikroskopischer Nachweis in den Aortenveränderungen, welch letzterer Reuter, Richardson, Schmorl und Wright glückte, bei-

getragen haben, als der Umstand, daß man in der Wassermann'schen Komplement-Bindungsreaktion ein Beweismittel fand.

Es erübrigt sich, an dieser Stelle auf das allgemein bekannte Bild der Aortenlues einzugehen. Soviel sei hier hinzugesetzt: In den letzten Jahrzehnten hat die Feststellung der Aortitis luica stark zugenommen, so steht sie heute unter den syphilitischen Organveränderungen an erster Stelle [Schlesinger (30)]. Die Angaben über das durchschnittliche Intervall zwischen Infektion und ersten klinischen Befunden schwankt nach den von Schlesinger angegebenen Autoren zwischen 10 und 25 Jahren. Als kürzeste Intervalle gibt Schlesinger 3 und 4, ja in einem Fall sogar 2 Jahre an. Brugsch (5) kommt zu dem Schluß: „Nach unseren Erfahrungen kann man unzweifelhaft schon wenige (1—2 Jahre) Jahre nach der Infektion den Anfang der Aortenlues annehmen". Die Erkrankung betrifft hauptsächlich das reifere Lebensalter, das Hauptkontingent stellt das männliche Geschlecht zwischen 45 und 55 Jahren.

Wenn auch im vorliegenden Falle die gefundenen Veränderungen so charakteristisch für eine Aortitis luica sind, daß eine andere Aetiologie kaum in Frage kommt — ich will hier sämtliche Fälle außer Betracht lassen, bei denen eine fortgeleitete Entzündung der Nachbarschaft oder der Aortenklappen oder eine Endaortitis bestand —, muß ich doch noch auf Befunde zu sprechen kommen, die bei Polyarthritis rheumatica in der Aorta gemacht wurden. Klotz (19) schreibt, daß er nach wiederholten Anfällen von Rheumatismus starke Bindegewebswucherungen in der äußeren Mediahälfte und lymphozytäre Infiltration an der Grenze der Media zur Adventitia gesehen habe. Im chronischen Stadium hat er schwielige Dissoziation der Media, Vermehrung des kollagenen Bindegewebes der Adventitia und hyaline Plaques der Intima gefunden. Diese Befunde sind bisher unbestätigt geblieben. Hans Chiari (8), der in 7 Fällen von Polyarthritis rheumatica die Aorta histologisch untersuchte, fand keine entsprechenden pathologisch-anatomischen Veränderungen der Media, nur in seinem Fall 4 waren einzelne Gefäße im äußeren Mediadrittel von Bindegewebe, das Lymphozyten enthielt, begleitet; makroskopisch waren Intimaveränderungen nie nachweisbar, die Aorta ascendens blieb immer frei. Neuerdings führt Siegmund (32) in einer vorläufigen Mitteilung an, daß Gelenkrheumatismus ähnliche Infiltrate in der Aorta ascendens, aber mit spezifisch rheumatischen Knötchen an den Vasa vasorum, hervorrufen kann, und zwar in einer Art der makroskopischen Veränderung, wie in Anfangsstadien der Aortitis luica. Ob es dabei

demselben schon makroskopisch erkennbaren Endprozeß kommen nun, geht aus der Veröffentlichung nicht hervor. Jedenfalls sind solcher Fälle, wie der vorliegende, nur bei Lues beschrieben worden.

Es ist nun immerhin möglich, daß der 13jährige Knabe in seiner frühesten Jugend syphilitisch infiziert wurde. Daß diese Infektion schon sehr früh erfolgt sein muß, geht daraus hervor, daß der Prozeß sich in einem fast vollkommen abgeheilten Stadium befindet, wie man es überhaupt nur selten, und dann erst Jahrzehnte nach der Infektion zu Gesicht bekommt. In Anbetracht des geringen Prozentsatzes jedoch, wie dem extragenitale Uebertragung der Lues in der Kindheit stattfindet, liegt der Verdacht nahe, daß die Aortenerkrankung auf der Basis einer hereditären Lues sich ausgebildet hat und daß das vorliegende pathologische Bild ein fast ausgeheiltes Stadium einer Lues hereditaria tarda darstellt.

Leider fehlte bei dem weiten Zurückliegen des Falles die Möglichkeit, diesen Verdacht, der beinahe an Gewißheit grenzt, vermittels anderer Untersuchungsmethoden (Anamnese, Wassermann'sche Reaktion usw.) beweisen zu können. —

Die bisherigen Befunde von Aortenveränderungen auf hereditär-syphilitischer Grundlage, die ich in dem zweiten Teil dieser Arbeit bespreche, lassen sich in pathologisch-anatomischer Hinsicht in zwei größere Gruppen einordnen: Erstens in solche, die bei Föten oder Kindern, welche höchstens bis ½ Jahr alt wurden, und zweitens in jene, welche nach mehreren Lebensjahren erhoben wurden.

Die erste Gruppe umfaßt ziemlich reichhaltige Beobachtungen. Die Veranlassung zur systematischen Untersuchung der Aorten von Föten, Totgeburten oder Kindern mit hereditärer Lues gab Wiesner (37) 1905. Er fand bei von 10 Sezierten oben angeführter Kategorie Aortenveränderungen in den äußeren Medialagen, während die Adventitia zum größten Teil freiblieb. Sie bestanden in zelligen Infiltraten, welche um die an der Grenze der Adventitia und Media verlaufenden, stark hyperämischen Vasa vasorum angeordnet waren und sich auch in das umgebende Bindegewebe erstreckten. Diese frischen Infiltrate fehlten bei Kindern, die nach einer oder mehreren Wochen Lebenszeit obduziert wurden, dagegen traten dann perivaskuläre Bindegewebswucherungen mit partieller oder totaler Obliteration der Vasa nutritiva in der Grenzzone auf. Bei einem 3 Monate alten Kinde wurden zellige Infiltrate überhaupt vermißt, es fand sich nur eine ausgedehnte, schwielige Verdichtung des Bindegewebes mit Untergrundegehen der elastischen Elemente. Wiesner glaubt, in diesem Falle ist ein noch weiter vorgeschrittenes Stadium der Gefäßveränderungen schließen zu dürfen. Die Intima war makroskopisch immer frei, Aorta abdominalis nie befallen. Er stellt diese Befunde der Aortitis productiva gleich und hält sich zu der Diagnose: „Mesaortitis syphilitica congenita" berechtigt.

Bei einer erneuten Untersuchung, die Wiesner, zusammen mit Rach (26) vornahm, wiesen von 27 sicher kongenital syphilitischen Neugeborenen 16 Aortenveränderungen auf, die mit den ersten Befunden identisch waren. Bruhns (6), der 1906 die gleichen Erscheinungen beschrieb, auch die Adventitia häufiger befallen fand, hebt hervor, daß das Bild dieser Entzündungsherde vollkommen den bei akquirierter Lues geschilderten Erscheinungen von produktiver Mesaortitis gleicht. Von Riesenzellenfunden am Rand einer von der Adventitia gegen die Media vordringenden Bindegewebsschwiele berichtet Klotz (18) in einem als Lues congenita freilich nicht ganz sicher geklärten Fall. Scharpf's (29) Einwand, daß die bisher als pathologisch erklärten Zellhaufen Wiesner's in normalen Aorten vorkämen und Bildungszentren des physiologischen Wachstums seien, wurde von Wiesner (38) dadurch widerlegt, daß er diese von Scharpf reproduzierten Zentren als Zellansammlungen nachwies, die Längs- oder Tangentialschnitte von Vasa vasorum darstellten. Die Wiesner'schen Infiltrate dagegen beständen aus Lymphozyten, epitheloiden Zellen, wenig Leukozyten und spärlich Bindegewebszellen. Sie würden aus dem Grunde bei älteren Kindern nicht gefunden, weil diese schweren Gefäßstörungen, die meist noch andere Organschädigungen schwererer Natur nach sich zögen, lebensschwache oder -unfähige Kinder bedingten. Bliebe ein Kind trotzdem am Leben, so käme es zur Narbenbildung, wie er aus oben aufgeführten Fall schließt. Auch Trachtenberg (35) kommt bei seinen Untersuchungen zu dem Schluß, daß pathologische Aortenveränderungen im Sinne der bereits von den erwähnten Autoren angegebenen Genese vorlägen. Watermann (36) erweitert das Krankheitsbild an Hand seiner Fälle dahin, daß die hereditäre Lues auch zur Entstehung eines Aneurysma aortae Anlaß geben kann. Levy-Fraenckel (21) beschreibt neben den bisherigen Veränderungen und Degeneration von Muskelfasern in der Media Gummata in der Adventitia. Der Nachweis von Spirochaeten glückte Rebaudi (27) 1912 in 5 Fällen, unter 17 kongenital-syphilitischen Kindern konnte er dreizehnmal Aortenveränderungen nachweisen, die in einer Perivaskulitis der Vasa vasorum mit frischen Zellinfiltrationen in Media und Adventitia bestanden, seltener waren frische Bindegewebsneubildungen. Auch bei den von Thoenes (33) beschriebenen Fällen fehlen Bindegewebsschwielen, dagegen weist er auch auf vielkernige Riesenzellen hin, während Zeidler (40) wieder bindegewebige Hyperplasie der Intima vorfindet, und daraus schließt, daß die kongenitalen Gefäßveränderungen ebenso wie an anderen Organen unter Vermehrung des Bindegewebes sich manifestieren. Nach Etienne (11) weist von luischen Föten und Neugeborenen mehr als die Hälfte eine Aortitis auf.

Um Klarheit in diese zum Teil sich widersprechenden Befunde zu bringen und sie nach einheitlichen Gesichtspunkten überblicken zu können, möchte ich an dieser Stelle die Darstellung von Herxheimer (16) anführen, der einen Überblick über die allgemeine Pathologie der Lues congenita im vergangenen Jahre gegeben hat. Die Hochgradigkeit der Infektion hängt vom Zeitpunkt der plazentaren Übertragung ab. Erst am Ende der Schwangerschaft bringt der Fötus allergische Eigenschaften auf. Anfangs, bis zum 6. oder 7. Graviditätsmonat, fehlen meist irgendwelche gewebliche Reaktionen. Bei lebend geborenen, später sterbenden Kindern fänden sich hauptsächlich noch in veränderten Gebieten Spirochäten, in Reaktionsgebieten wenig oder keine. Gewebliche Reaktionen vernichtete sie. Als allgemein gültige Richtlinien für die morphologischen

Veränderungen findet Herxheimer: Der Ausgangspunkt von den kleinen Gefäßen ist für die meisten Organveränderungen zu betonen. Reaktionen sind hauptsächlich chronischer Natur. Zellansammlungen, besonders Rundzellen, Makrophagen, Epitheloidzellen, Spindel- und Plasmazellen. Die Zellinfiltrationen finden sich vor allem bei Neugeborenen, die Bindegewebsvermehrung bei Säuglingen. Der Ausgang besteht in Schwielenbildung, dort sind keine akuten Veränderungen mehr nachweisbar. Die Veränderungen der großen Gefäße gehen auch hier wieder von den Vasa nutritiva aus. „So sind entzündliche Veränderungen zu erklären, welche die Aorta betreffen und der Mesaortitis der erworbenen Syphilis an die Seite gestellt wurden." „Erst im Säuglingsalter, und dann später, wenn die Kinder am Leben bleiben, nähern sich die Immunitätsverhältnisse denen Erwachsener und so können vor allem bei der Syphilis congenita tarda auch die morphologischen Produkte syphilitischer Infektion denen der erworbenen Syphilis so ähnlich sein, daß ja auch klinisch oft genug Zweifel bestehen, ob wirklich ein Spätstadium angeborener oder ob früherworbene syphilitische Infektion vorliegt."

Die zweite Gruppe von Aortenerkrankungen bei Lues congenita umfaßt die Kinder, bei denen Veränderungen erst nach mehreren Lebensjahren festgestellt wurden, also die Veränderungen der Lues congenita tarda. Anatomische Befunde dieser Gruppe sind wesentlich spärlicher. Wilson und Marey (39) fanden bei einem vierjährigen Kind, das seit dem 6. Lebensmonat an Herzbeschwerden litt, eine ausgesprochene Mesaortitis luica und ein rupturiertes Aneurysma. Von Zetkowsky (41) obduzierte einen 17jährigen Mann, der als Kind wegen Lues congenita in antiluischer Behandlung gestanden hatte; es befand eine typisch syphilitische, schwielige Mesaortitis mit faustgroßem Aneurysma der Aorta ascendens, Stenose der Koronararterien und Aorteninsuffizienz. Saul (25) fand bei einer 18jährigen Virgo eine Aortitis productiva der Aorta ascendens mit walnußgroßem Aneurysma, ein ebenso großes des mittleren Sinus Valsalvae. Die Aorta abdominalis wies ein rupturiertes Aneurysma neben den typischen Aortenveränderungen auf. Die Wassermann'sche Reaktion war bei dem Vater positiv. Nixon (24) beschreibt einen ähnlichen Befund isoliert in der Aorta abdominalis bei einem 20jährigen Mädchen mit Hutchinson'schen Zähnen. Alle diese Befunde stimmen weitgehendst mit dem Bild der Döhle-Heller'schen Aortitis überein; nach den rein pathologischen Veränderungen könnten hier bereits die Zweifel bezüglich des Zeitpunktes der Infektion auftauchen, die Herxheimer (s. o.) anführt.

Im Gegensatz zu diesen wenigen, durch Obduktion gefundenen Veränderungen stehen die zahlreichen Beobachtungen, welche die Kliniker bei Lues hereditaria tarda gemacht und als Aortitis luica diagnostiziert haben. Als Hauptkomplikation tritt bei diesem Krankheitsbild ganz allgemein die Aorteninsuffizienz auf; nach Brugsch (5) beruhen ja 80 Proz. dieser Klappenerkrankung überhaupt auf Syphilis. Erwähnt seien hier noch als weitere Komplikationen Angina pectoris, Asthma cardiale und Aneurysmenbildung der Aorta ascendens.

Den ersten Fall einer klinisch diagnostizierten hereditären Aortenlues hat Biermann (4) veröffentlicht. Er behandelte ein junges Mädchen von 19 Jahren, das bis auf eine 6 Jahre zurückliegende Erkrankung an „Gliederreißen" immer gesund gewesen war. Es fand sich eine röntgenologisch festgestellte Aortitis ohne Komplikationen, die durch positiven Ausfall der Wassermann'schen

Reaktion und den guten Erfolg der spezifischen Behandlung als luisch sichergestellt wurde. In diesem Falle kam nach seiner Meinung nur eine hereditäre Übertragung in Frage. Lippmann (22) behandelte einen 17jährigen jungen Mann, einziger Sohn eines mit 43 Jahren an einem Herzleiden gestorbenen Vaters, ebenfalls wegen eines Herzleidens. Er hatte Scharlach ohne Komplikationen gehabt, jahrelang danach eine Nephritis, die auf Quecksilber prompt reagierte. Es wurde eine einwandfreie Aortitis mit konsekutiver Aorteninsuffizienz bei stark positiver Wassermann'scher Reaktion festgestellt, die unter spezifischer Behandlung stark gebessert wurde. Es kam als Ätiologie nur eine hereditäre Lues in Betracht. Neugebauer (23) führt als Fälle von Aorteninsuffizienz auf kongenital syphilitischer Grundlage drei Geschwister im Alter von 32, 28 und 17 Jahren an, alle mit positiver Wassermann'scher Reaktion. Die Mutter war mit 43 Jahren an einer Apoplexie gestorben, hatte 3 Aborte gehabt, drei Geschwister waren früh, ein 17jähriger Bruder plötzlich an „Herzschlag" gestorben. Ätiologisch kam kein anderer Faktor als ererbte Lues in Betracht. Verfasser folgert, daß die an Aorta und ihren Klappen vorkommenden Veränderungen außer der positiven Wassermann'schen Reaktion die einzigen Manifestationen der Lues congenita tarda sein können. Hochsinger (17) stellte eine Aortitis bei zwei kongenital syphilitischen Kindern im Alter von 8 und 12 Jahren fest.

Hausmann (14) beschreibt unter 5 Fällen, die er für kongenital luisch bedingte Aortitiden hält, 3 genauer: 1. Einen 7jährigen Knaben mit Aorteninsuffizienz neben der Aortitis, bei dem die Wassermann'sche Reaktion stark positiv ausfiel und dessen Vater eine Lues akquiriert hatte; 2. einen 22jährigen Soldaten, Infectio negata, Wassermann'sche Reaktion negativ, dessen Vater Paralytiker war, spezifische Behandlung half prompt; 3. eine 38jährige Virgo mit Aortendilatation und -insuffizienz, deren Vater an Herzleiden plötzlich gestorben war, 3 Schwestern zwischen 40 und 50 Jahren starben unter denselben Krankheitssymptomen. Sie selbst litt an Angina pectoris, die Wassermann'sche Reaktion fiel stark positiv aus. Reiche (28) schildert einen 25jährigen Kranken mit Augen- und Herzstörungen, Angina pectoris und Aortitis mit Aorteninsuffizienz. Die Mutter war an Tabes gestorben. Schlesinger (30) berichtet kurz über Aortitis und Aorteninsuffizienz bei einem 19jährigen Mädchen und zwei jungen Männern unter 20 Jahren. Einen weiteren Fall hat Koppang (20) bei einem 20jährigen jungen Mann mit Angina pectoris beschrieben.

An letzter Stelle will ich hier noch die Angaben von Gesteira (12) aus dem Jahre 1927 anführen. Dieser macht zunächst auf die bemerkenswerten Ausführungen von Beretervide in der Pressa medica Argentina aufmerksam, der auf die enorme Ausbreitung der hereditären Syphilis und ihre konstante Lokalisation in der Aorta hinweist. Seine Folgerungen erscheinen Gesteira so interessant, daß er sie unverkürzt in seiner Publikation wiedergibt. Mit Hinsicht auf den von mir beschriebenen Fall führe ich hier seine erste an. „Die Aortenveränderungen der kongenitalen Lues in diesem Alter (Kindheit bis zu 8 Jahren) sind so konstant und zahlreich wie die ‚Sifilis misma'." Der Autor berichtet dann selbst genauer über 9 Fälle angeborener Lues mit Aortenveränderungen bei Kindern im Alter von 8—13 Jahren. Bei 8 war die Wassermann'sche Reaktion positiv; 4 hatten sonstige luische Stigmata, 4 hatten als einziges Zeichen die Aortitis neben der positiven Wassermann'schen Reaktion. Ein Kind war

hon behandelt. Er unterstreicht den Ausspruch Beretervides: Es ist beiahe sicher, daß 80 Proz. der Kranken, die eine diagnostizierte Aortitis haben nd gleichzeitig eine syphilitische Infektion leugnen, hereditär syphilitisch bestet sein dürften.

Ueberblickt man die bisher über Aortitis bei Lues congenita rda gemachten Veröffentlichungen, so ist zunächst auffallend: Im gensatz zu den spärlichen Obduktionsbefunden diagnostizieren sie Kliniker relativ häufig. Hierfür Fehlerquellen in der Diagnosestellung antwortlich zu machen, ist nicht angängig; ich möchte mich hier auf Urteil von Schlesinger (30) berufen: „Immerhin kann man eren, daß die anatomische und auch die klinische Diagnose der Aor- syphilitica schon einen erheblichen Grad von Sicherheit erreicht und daß der vorsichtige Diagnostiker selten bei der Autopsie durch ne Aortenveränderung anderer Art überrascht wird.“ Als Hauptursache natürlich anzuführen, daß der Kliniker viel mehr Fälle sieht als der thologe, der ja immer nur einen kleinen Prozentsatz der Verstorbenen Gesicht bekommt. Dann mag aber auch dazu beitragen, daß vielcht vom Pathologen manche Aortitis auf akquirierte Lues zurückgehrt wird, für die eine hereditäre die Aetiologie bildet, und zwar in n Fällen, wo die Obduktion nach dem 30. Lebensjahr vorgenommen rd. Ich möchte nochmals die Ansicht Herxheimer's (13) anführen, ß bei der Syphilis congenita tarda die morphologischen Produkte philitischer Infektion denen der erworbenen Lues sehr ähnlich sein nnen; und daran, daß eine Aortitis productiva hereditär luischer Gese sich erst nach Jahrzehnten bemerkbar zu machen braucht, ist wohl in Zweifel; neben Beretervide und Gesteira kommt auch Neubauer zu der Ansicht: „Diese Veränderungen an der Aorta bedingen cht a priori eine kurze extrauterine Lebensdauer, sondern können sich st unter dem Einfluß des alltäglichen Lebens und seiner Schädlichiten so weit weiterentwickeln, daß sie den Patienten zum Arzt führen d einer klinischen Diagnose zugänglich werden.“ —

Zum zweiten möchte ich noch auf den Zusammenhang zwihen den Wiesner'schen Infiltraten und der Mesaortitis i Lues congenita tarda zu sprechen kommen. Es sind mehrch Zweifel geäußert worden, ob diese Infiltrate die Basis für die tertiärischen Erscheinungen bilden [Schneider (31)]. Als Grund dieser weifel wird u. a. angeführt, daß bei der Häufigkeit, mit der diese Infiltrate gefunden werden, auch die pathologisch-anatomischen Befunde r Lues congenita tarda öfter sich finden müßten. Ich halte diesen rund nicht für stichhaltig; denn

1. sind die Föten so schwer geschädigt, daß entweder der Tod bereits in utero oder kurz nach der Geburt eintritt und so nur ein kleiner Teil der Kinder, die bereits aortitische Veränderungen haben, am Leben bleiben;

2. bleiben die Kinder am Leben, so lehrt die klinische Erfahrung, daß Aortenveränderungen schon im ersten Lebensjahrzehnt bestehen (die Fälle Gesteiras).

Ich möchte hier den Fall von Wilson und Marey nochmals anführen. Im fünften Lebensjahr fand sich bei der Obduktion eine schwere Aortitis, Beschwerden wurden klinisch schon nach sechs Lebensmonaten festgestellt. Es ist anzunehmen, daß auch im ersten Halbjahr schon Veränderungen pathologisch-anatomischer Art bestanden haben; als solche Veränderungen sind aber bisher nur die Wiesner'schen Infiltrate gefunden worden.

3. Ist das kritische Stadium des ersten Lebensvierteljahres überwunden, so besteht eine ausgesprochene Neigung zu schwieliger Ausheilung der Aortenveränderungen. Der von mir beschriebene Fall demonstriert, daß ein Ausheilungsstadium erreicht werden kann, das noch eine jahrzehntelange Lebensdauer im Bereich der Möglichkeit läßt, wenn nicht eine Komplikation, die unmittelbar auf die Lues zu beziehen ist, hinzukommt, wie Aneurysma, Aorteninsuffizienz oder Konorarsklerose. Bleiben diese Komplikationen aus, so bekommt man die ausgeheilte Mesaortitis bei jugendlichen Individuen natürlich nur selten autoptisch zu sehen; sie finden sich nur als Nebenbefund, wenn eine interkurrente Erkrankung den Tod bewirkt, wie dies in meiner Beobachtung der Fall war. Zweifellos ist dies ein Grund für die Seltenheit anatomischer Beobachtungen von Mesaortitis bei Lues congenita; denn das schwielige Endstadium, wenn es erst im späteren Lebensalter aufgedeckt wird, täuscht leicht eine erworbene syphilitische Affektion vor.

## Literaturverzeichnis.

1. Baumgarten, Verh. dtsch. path. Ges. **2**, 364 (1899). — 2. Benda, Verh. dtsch. path. Ges. **6**, 164 (1903). — 3. Benecke, Verh. dtsch. path. Ges. **2**, 365 (1899). — 4. Biermann, D. m. W. 1911, S. 1157. — 5. Brugsch, Lehrbuch der Herz- und Gefäßkrankheiten. Berlin 1929, 572. — 6. Bruns, B. kl. W. 1906, 217 u. 268. — 7. Chiari, Verh. dtsch. path. Ges. 137 (1903). — 8. Herm. Chiari, Beitr. path. Anat. **80**, 336 (1928). — 9. Döhle, Ein Fall von eigentümlicher Aortenerkrankung bei einem Syphilitischen. Diss. inaug. (Kiel 1885). — 10. Döhle, Arch. klin. Med. **55**, 190 (1895). — 11. Etienne, La syphilis vasculaire. Congrès franc. de Médicin, 1920. — 12. Gesteira, Arch. de Méd. des enfants 1927, 633. — 13. G. B. Gruber, Über die Döhle-Heller'sche Aortitis (Aortitis luica) (Jena 1914). — 14. Hausmann, M. m. W. 1925, 2093. — 15. Heller,

erh. dtsch. path. Ges. 1899, 346. — 16. Herxheimer, Verh. dtsch. path. Ges. 928, 144. — 17. Hochsinger, Ergebnisse der inneren Medizin und Kinderheilunde, Bd. 5. — 18. Klotz, J. of Path. **12** (1907). — 19. Klotz, Trans. Assoc. mer. Physicians **27**, 181 (1912), zitiert nach Chiari. — 20. Koppang, siehe erxheimer. — 21. Levy und Fränckel, Thèse de Paris 1909, ef.: Mschr. Kinderheilk. 1909. — 22. Lippmann, Dermat. Wschr. 1913, . — 23. Neugebauer, W. kl. W. 1914, 503. — 24. Nixen, St. Bartholew's hosp. London **47** (1912), s. Paul. — 25. Paul, Virch. Arch. **240**, (1923). — 26. Rach und Wiesner, W. kl. W. 1907, Nr. 15. — 27. Rebaudi, Mschr. Geburtsh. **35**, 681 (1922). — 28. Reiche, Klin. Wschr., 1926 r. 37, S. 1086 u. 1711. — 29. Scharpf, Frankf. Z. Path. **2**, 287 (1909). — Schlesinger, Syphilis und innere Medizin. 3. Teil (Wien 1928). — 31. P. chneider, Verh. dtsch. path. Ges. **23**, 177 (1928). — 32. Siegmund, Z. Kreisufforschg **13**, 389 (1929). — 33. Straub, Verh. dtsch. path. Ges. **2**, 351 (1899). — Thönes, Z. Kinderheilk. **33**, 113 (1922). — 35. Trachtenberg, Charkowski ed. J. **5**, 190, zitiert nach Rebaudi. — 36. Watermann, Tijschr. voor Genesk, r. 11, ref. nach D. m. W. **34**, 666 (1908). — 37. Wiesner, Zbl. Path. **16**, 822 905). — 38. Wiesner, Frankf. Z. Path. **4**, 161 (1910). — 39. Wilson und arey, J. Amer. med. Assoc. 1907. — 40. Zeidler, Diss. inaug. (Kiel 1922). — v. Zetkowsky, Diss. inaug. (Giessen 1916).

# Lebenslauf.

Ich, Karl Friedrich Wilhelm Schulte, bin am 8. November 1901 in Kassel-K. als Sohn des prakt. Arztes San.-Rat Dr. Fr. Schulte geboren, evang.-ref. Konfession. Nach 3jährigem Besuch der Grundschule absolvierte ich das Friedrichsgymnasium in Kassel und erwarb Ostern 1920 das Reifezeugnis. Anschließend begann ich mein medizinisches Studium in Marburg a. d. Lahn und bestand dort die medizinische Vorprüfung Ende des Sommersemesters 1922 mit der Note genügend. Nachdem ich die ersten beiden klinischen Semester in Freiburg und München gehört hatte, kehrte ich nach Marburg zurück und bestand hier das medizinische Staatsexamen im Herbst 1925 mit der Note gut. Nach je viermonatlicher Medizinalpraktikantenzeit an der Universitäts-Augenklinik zu Marburg (Prof. Dr. Stargardt) und der Medizinischen Poliklinik (Prof. Dr. Ed. Müller) nahm ich eine Medizinalpraktikantenstelle an der chirurgischen Abteilung des Kreiskrankenhauses Hildburghausen an (Oberarzt Dr. Wiemann). Nach Erteilung der Approbation als praktischer Arzt am 1. Januar 1927 blieb ich als Assistenzarzt ein weiteres halbes Jahr dort.

Infolge einer Erkrankung meines Vaters an einem Herzleiden mußte ich am 1. August 1927 als sein Vertreter und Assistent nach Kassel-K. zurückkehren und führe seitdem die Praxis.